脊椎だより

第4号
平成26年７月

■発行日
平成26年７月●日

2011年４月１日より佐賀大学整形外科にて、脊椎外科の診療をはじめて３年がすぎました。

＜脊椎だより＞第２号には、“皆さまに脊椎の病気、治療方法、術前後の注意点、日常生活の注意点、最新の話題など有用な情報を提供し、今後のケアや定期検診に役立てたいと思います。”と記載し、第３号で腰部脊柱管狭窄症の病態と治療について吉原先生に投稿していただきました。

第４号では頚椎症性脊髄症と頚椎後縦靭帯骨化症の病態と治療について、引き続き吉原先生に記載してもらいました。また、今年もミャンマー医療支援について記載していますので、ご参照ください。

大学ですのでセカンドオピニオンで患者さんがみえられます。前医で、手術をしなければすぐにでも手足が不自由になると説明されたと言う患者さんが時折おみえになります。私の判断は、実際のところは、急いで手術する必要はない、または、自分の家族なら手術しないかなと思う患者さんが殆どです。色々な考えがあって当然だとは思いますが、第２号にも記載しましたが、“患者さんが、自分の家族ならば？を念頭におき、今、患者さんが求めているのは何か？を第一に考え、診断は何か？を診察および各種検査（血液検査、X線、CT、MRI、ブロックなど）からはっきりさせ、最良の治療とはいったい何か？を導き出し、少しくらい時間がかかっても、患者さんのもつ自己治癒力を引き出し助ける手術以外の治療をまず行います。しかし、手術をしなければならない時は、本人、家族の方々と十分に話あい、時期を逸することなく必要な手術を行うことを心がけていきます。”という思いで今後も、診療をつづけていく所存です。

＜脊椎手術内訳＞

2013年度（2013年４月より2014年３月まで）126例で、内訳は下図の通りでした。昨年同様に、腰椎手術が最も多く、胸椎高位の手術が（腫瘍や感染や脊柱変形）が増加していました。

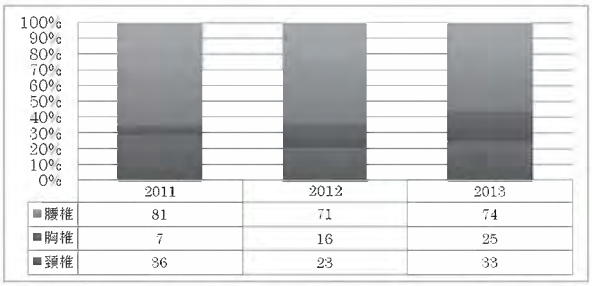

	2011	2012	2013
■腰椎	81	71	74
■胸椎	7	16	25
■頚椎	36	23	33

どの手術も当院でないとできないというわけではありませんが、大学病院の特徴を活かし、他科との連携を密にし、様々な合併症のある患者さんでも安全に手術が行えるように心がけています。

＜学会・論文＞

脊椎班として2014年ISSLS（国際腰椎学会：今年はソウル）に５題、論文は日本語４本、英語２本報告できました。今後も研究を少しずつ進め、医学の発展に寄与できたらと考えています。

ISSLS in Seoul:森本、塚本、吉原、平田



英語論文

①The termination level of the conus medullaris and lumbosacral transitional vertebrae. J Orthop Sci.18：878-84, 2013

②Supratentorial subdural hemorrhage of a

previous head injury and cerebellar hemorrhage after cervical spinal surgery: A case report and review of the literature. Spine 39：E743-747, 2014

＜ミャンマー医療支援＞

2014年１月、昨年同様に三重大学の笠井裕一先生（脊椎外科教授）、同病院の手術室看護師太田由美さん、安佐市民病院の藤原靖史先生と、ミャンマー医療支援（脊椎手術および指導）に従事しました。ミャンマー人医師と再会し、“ミャンマーにまたきたくなる”これが、ミャンマー病と言われましたが、相変わらずの歓待をうけ、親日国家ミャンマーを実感しました。

■手術

マンダレー大学病院とネピドー総合病院に行き、５日間で14例の手術を行いました（手術道具、手術の固定器具などの問題でこの数が限界でした）。

印象的だったことは、

１）脊椎カリエスが多い：とりわけ小児カリエスが多く、なんとかしてあげたいと思い闘志がわきました。困った人の役にたちたいという医師を志した原点を思いだしました。

２）脊椎の長期脱臼遷延例が多い：道具がないので脱臼したままの患者さんが散見されました。また、保険に入っていないと費用が払えないので手術を受けられません。

３）道具がない

頭蓋骨と頚椎を固定する手術でしたが、日本なら普通に手に入れられる固定器具がありませんでした。大腿骨に入れる器械を曲げて成形し対応しました。そこにある道具で対処するという私にとっては武者修行でもありました。他大学の先生達と知恵を振り絞って、手術を行い私自身も大いに勉強になりました。

４）手術はミャンマー人スタッフに教えるものは教え、できそうなことはコツをなるべく教えてやってもらいました。

■手術器具寄附の感謝状とマンダレー大学学長からのお礼の品を頂きました



今年は旅行者下痢症にかかり、１日10回以上の水様便に悩まされました。やはり、生ものは注意が必要です。多分、胡瓜かな。写真をみると、きつかったことを思い出すのでよくないですね。

最後に、快く送り出して頂いた教授はじめ佐賀大学整形外科に感謝しています。

頚椎症性脊髄症と頚椎後縦靭帯骨化症

佐賀大学整形外科　助教　　吉原　智仁

－頚椎症性脊髄症－

【病態】椎体から発生した骨棘、または、厚くなった靱帯などの病変によって、頚椎の高さで脊髄が圧迫されて脊髄障害を生じる疾患。

欧米人に比べて脊柱管（脊髄の通り道）が狭い東洋人に多いと言われています。

頚椎症性脊髄症と腰部脊柱管狭窄症の合併例も稀ではありません。

両疾患の合併例は広範脊柱管狭窄症として公費負担の対象疾患となることがあります。

－頚椎後縦靭帯骨化症－

【病態】椎体の背面にある後縦靭帯の肥厚・骨化により脊柱管が狭小化し、脊髄圧迫をきたし脊髄障害をきたす原因不明の疾患。

*黄色靭帯骨化症とともに、公費負担の対象疾患です。*頚椎、胸椎、腰椎すべてに発生することがあり、当科では頚椎から腰椎まですべてをCT検査やMRI検査で検索・評価しています。

【脊髄障害の症状】

1)両手のしびれ
2)巧緻運動障害：はし、書字、ぼたん、ページめくりが難しい
3)歩行障害：あしがつっぱって歩きにくい、足がふらついて歩けない
4)上肢・下肢筋力低下
5)膀胱直腸障害：排尿障害（頻尿や尿意低下、尿漏れ）、排便障害（便秘）

【検査】

1)頚椎単純X線検査：骨の変形の評価、腰椎の不安定性の評価が行えます。
2)頚椎MRI検査：極めて有用な検査です。骨だけではなく、椎間板や黄色靭帯などの軟らかい組織による神経の圧迫の評価が可能です。
3)頚椎CT検査：骨棘や靭帯の骨化などを詳細に評価ができます。後縦靭帯骨化症の評価に特に有用な検査です。

【治療】

◆保存治療

しびれや痛みに対する薬物治療はある程度期待できますが、脊髄症に対する薬物治療は期待できません。また疼痛が主体の症状や軽症の脊髄症については牽引や固定などの保存治療は有効である可能性がありますが、保存的治療により１ヵ月以上症状が改善しない場合は手術治療の検討が必要となります。

◆手術治療

首の前方からの手術（前方固定術）と後方からの手術（椎弓形成術）があります。

前方固定術は脊髄を圧迫している骨化した靭帯を直接取り除く手術で、椎弓形成術は頚椎後方の骨を削り、脊髄の通り道である脊柱管を広げる手術です。ただし、手術治療を行い脊髄の圧迫が改善したとしても手のしびれ、筋力低下、巧緻運動障害などの症

状が残ってしまう可能性があるため、手術治療を決定する際には主治医の先生としっかり話し合うことが重要です。

〈椎弓形成術〉

〈前方固定術〉

＜手術治療の合併症＞

手足のしびれ、術後に肩が挙がらない（C５麻痺）、術創部の感染、手術部位の血液貯留（血腫）による脊髄障害の悪化などがあります。

【後療法（リハビリ）】

◆姿勢：首を前後に過度に動かすとしびれが増強したり、手術の際に使用した固定器具が外れたりする場合があります。

◆適度な運動：安静にしすぎるのも問題です。可能な範囲で運動を行い、筋力低下を予防することが重要です。また頸椎の手術後は肩こりが生じやすいため、首を動かさずに肩のストレッチ運動をすることも大切です。

◆手術後：当施設では術後２日目より頸椎カラー装着の上、座位、起立・歩行訓練などのリハビリを行っています。通常の頸椎の手術ではカラーを術後約２週間ほど装着しています。退院後は定期的に外来受診していただき、日常生活動作の緩和や運動の許可などを行っています。

＜忘れられない患者さん１＞

多くの外科医にとって、忘れられない患者さんは、術後経過のよくない患者さんだと思います。明らかに手技上のミスだとわかる場合もあれば、特に問題なく手術も終わったのに術後経過がよくない場合もあります。どちらも術者としての自信が根底から揺らぎます。

私達外科医は奴隷的な肉体労働には耐えられますが、術後の経過の悪い患者さんを回診すると心が折れてしまいそうになります。ヒトの役に立つ人になりたいと医者を志したはずなのに、患者さんは私を信じて手術をうけてくれたのにと、自己嫌悪に陥り、無力感にさいなまれ、もう外科医をやめよう、そんな思いも頭にちらつきます。

今回紹介させていただく患者さん（Aさん）は、頚椎の手術は特に問題なく終わったのに神経障害（手術した部位の反対側）が残り、リハビリに長期を要した方です。

つらい思いをされているにも関わらず、私たち医療者にマイナス感情や敵意を向けられることなく、従容と前向きにリハビリに向かう姿勢に感銘を受ける反面、申し訳なさから、いつもいたたまれない気持ちでいっぱいでした。

そのような姿をみかねてか、“先生は全力を尽くしたのでしょう。私の仕事にも通じるところがあるけれども、結果論から非難することはできない。次の患者さんもいるのだから、私のことはひきずらずに、次の患者さんに力を注いでください”と私に声をかけられました。心が揺さぶられ、膝から体が崩れ落ちそうになりました。

本当にヒトの強さ、優しさ、心遣い、思いやりの力を教えていただきました。

その後、リハビリを頑張られ、職場復帰され、１年に１度外来にお見えになられ、近況報告を楽しみにさせてもらっています。

Aさんの存在は、今まで以上に研鑽を積む覚悟を決めた外科医としてのターニングポイントであり、今でも私のモチベーションの源の一つです。

■お知らせ

平成26年10月４日　骨と関節の日（上）於・アバンセ

「ロコモティブシンドロームの要因としての上下肢の痛みと痺れ」

上肢は唐津赤十字病院の生田光先生、下肢は私（森本）がお話をさせていただく機会をいただきました。お時間あれば、お越しいただけますと幸いです。

編集後記

脊椎だよりも第４号になりました。こんなことが知りたいなどという要望があれば、ご連絡ください。今後もぼちぼち続けていきます。

では、外来で元気にお顔を見せてください！

佐賀大学の脊椎脊髄専門外来は、月・水・金の午前中に診療を行っています。不明な点、診察日の変更の希望、住所変更があった時は、下記まで、ご連絡お願いします。

最後に、他県の患者様のために、情報を付記させていただきます。

日本脊椎脊髄病学会のホームページに脊椎脊髄の病気と症状のわかりやすい説明、そして各県別の日本脊椎脊髄病学会の指導医のリストがありますのでご参照ください。

脊椎脊髄疾患（症状と病気）　http://www.jssr.gr.jp/jssr_web/html/sick/index.html
指導医のリスト　https://www.jssr.gr.jp/jssr_sys/shidoi/listInitTop.do

（森本　忠嗣）

お便り宛先

〒849－8501　佐賀市鍋島５丁目１番１号
佐賀大学医学部整形外科
TEL：0952－34－2343　FAX：0952－34－2059
メールアドレス　seikei@med.saga-u.ac.jp

自然保護のため再生紙を使用しています。